

No Prep Veneers – Das neue Standardverfahren oder nur ein Trend?

Autor _ Dr. Jürgen Wahlmann



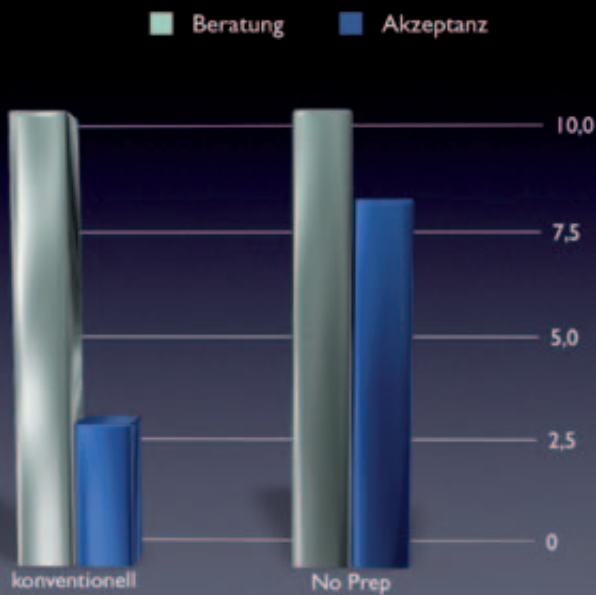
Abb. 11

_Einleitung

In der kosmetischen Zahnmedizin lässt sich zurzeit ein deutlicher Trend zu non-invasiven Verfahren ausmachen. Die Vorteile für den Patienten liegen deutlich auf der Hand. Aufgrund der fehlenden Entfernung empfindlicher Strukturen ist keine Anästhesie erforderlich und es besteht kein Risiko einer post-operativen Empfindlichkeit oder gar einer Nervschädigung. Aber auch für den Behandler sind die Vorteile enorm. Neben der kürzeren Behandlungsdauer durch die nicht notwendige Präparation sei hier insbesondere auf die bessere Vorhersagbarkeit des Behandlungsergebnisses, insbesondere bei Durchführung der „Mock-Up“ Technik, sowie auf die fehlende Notwendigkeit einer temporären Versorgung verwiesen. Gerade der letzte Punkt stellt für den Behandler einen erheblichen Vorteil dar, kennen doch alle Kollegen den Widerspruch zwischen dem optimalen Halt der provisorischen Versorgung auf der einen Seite und der einfachen Entfernung des Provisoriums vor dem Einsetzen auf der anderen Seite.

Die Akzeptanz der Patienten für No Prep Versorgungen liegt deutlich höher als bei konventionellen Veneersversorgungen (siehe Tabelle 1). Es wird deutlich, dass sich bei Beratungen in unserer Praxis mehr als doppelt so viele Patienten entscheiden, die Versorgung durchführen zu lassen, wenn sie ohne Präparation möglich ist. Natürlich müssen auch die Nachteile einer No Prep Versorgung mit den Patienten besprochen werden. Falsche Achsneigungen, eine verschobene Mittellinie, Black Triangle, Rotationen sowie deutliche Überlappungen lassen sich mit No Prep Veneers nicht optimal lösen. Hier lässt sich durch Vorschaltung einer kieferorthopädischen Behandlung jedoch oft die Zahnstellung derart verändern, dass anschließend keine Präparation mehr notwendig ist. Zwar ist auch dann oft kein „perfektes“ Ergebnis möglich, jedoch sind die ästhetischen Nachteile gegenü-

Akzeptanz konventionell vs No Prep



Tab. 1

ber präparierten Veneerversorgungen so gering, dass die Patienten sich für die No Prep Version entscheiden. Gerade hier ist es wichtig, dass der Behandler den Patienten korrekt aufklärt, und die Möglichkeiten, Grenzen sowie Risiken der unterschiedlichen Veneerversorgungen deutlich macht.

Kieferorthopädische Vorbehandlung

Die kieferorthopädische Vorbehandlung erfolgt in unserer Praxis in mehr als 90% der Fälle mit der Har-

monieschiene der Firma Orthos (Oberursel und Weimar). Dieses System ermöglicht es mittels individueller Schienen, die der Patient 22 Stunden pro Tag tragen sollte, die gewünschte Zahnstellung zu erreichen. Dazu sind im Schnitt 4 bis 6 Schienen erforderlich. Die erste Schiene wird vom Patienten 3 Wochen getragen, alle folgenden Schienen werden 2 Wochen getragen, die Behandlungsdauer liegt zwischen 2,5 Monaten und 4 Monaten. Auf Wunsch wird ein sogenanntes „Set-Up“-Modell geliefert. Dieses Modell zeigt das mögliche Endergebnis und sollte für jeden Behand-

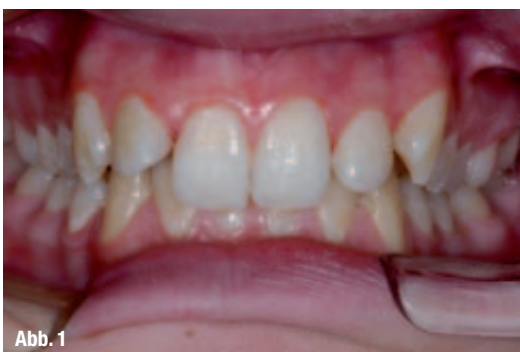

Abb. 1

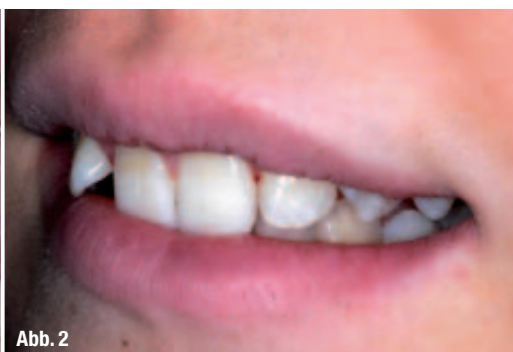

Abb. 2

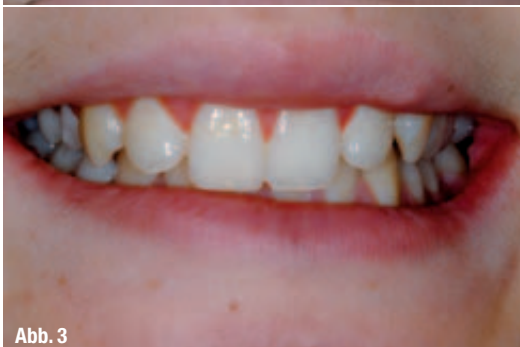

Abb. 3

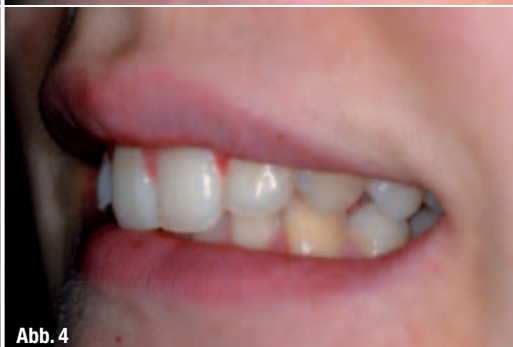

Abb. 4

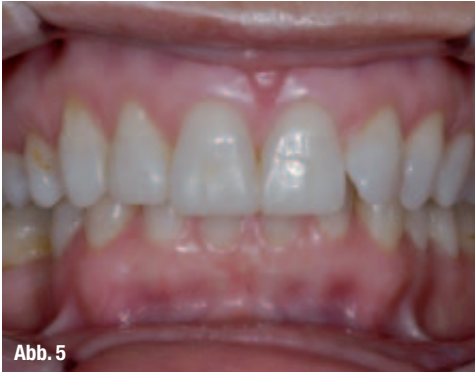

Abb. 5

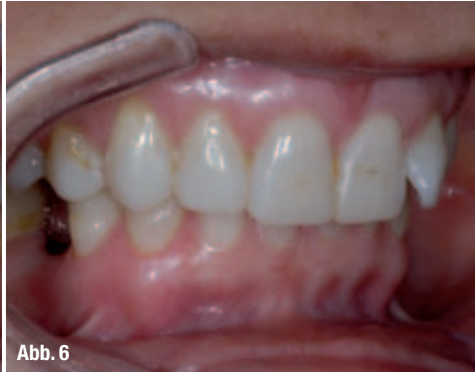

Abb. 6

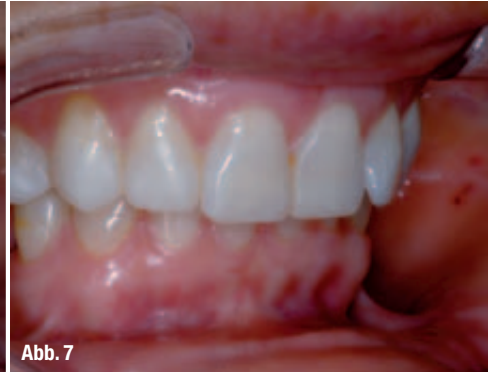

Abb. 7

lungsfall angefordert werden, da es dem Patienten beim Visualisieren hilft.

Fallbeispiel 1

Die Abbildungen 1 und 2 zeigen eine 14-jährige Patientin vor Beginn der kieferorthopädischen Behandlung. Sie stellte sich mit dem Wunsch nach einer Veneerversorgung in unserer Ästhetikprechstunde vor. Auf Nachfrage gab Sie an, in der Schule wegen Ihrer Zähne gehänselt zu werden. Die Situation nach Abschluss der kieferorthopädischen Behandlung zeigen die Abbildungen 3 und 4. Die Fehlstellung konnte mit 5 Harmonieschienen korrigiert werden, die Behandlungsdauer betrug lediglich 3 Monate. Die Patientin war völlig zufrieden, eine Veneerbehandlung damit nicht mehr notwendig.

Nach Abschluss der kieferorthopädischen Behandlung ist eine Retention der neuen Zahnstellung unabdingbar. Hier ist ein geklebter Retainer für 6 Monate mit anschließender Retinierung mittels einer tiefgezogenen Schiene zu empfehlen. Die Akzeptanz einer kieferorthopädischen Vorbehandlung mittels der Harmonieschiene ist extrem hoch. Mehr als 90 % der Patienten akzeptieren die Vorbehandlung, wenn dadurch anschließend eine No Prep Versorgung möglich ist. Selbst Patienten, die als Kind/Jugendliche(r) bereits kieferorthopädisch mit Brackets behandelt worden sind, akzeptieren problemlos eine Behandlung mit Harmonieschienen, während eine erneute Behandlung selbst mit Keramikbrackets in aller Regel nicht akzeptiert wird. In

manchen Fällen ist dennoch eine festsitzende Behandlung mit Brackets erforderlich, da das gewünschte Behandlungsergebnis nicht mit Harmonieschienen erreicht werden kann.

Fallbeispiel 2

Abbildung 5 und 6 zeigen die Situation vor Beginn der kieferorthopädischen Behandlung. Vor dem Einsetzen der ersten Schiene müssen die Zwischenräume gestrippt werden, um den nötigen Platz zu generieren. In aller Regel werden zwischen 0,1 mm und 0,2 mm gestrippt. Abbildung 7 zeigt die Situation nach Abschluss der Vorbehandlung. Der Zahn 22 konnte eingeordnet werden, so dass eine aggressive Präparation vermieden werden kann.

Patientenbeispiel 3

Abbildung 8 zeigt die Ausgangssituation bei einer 35-jährigen Patientin. Eine kieferorthopädische Vorbehandlung war aufgrund der günstigen Ausgangssituation nicht erforderlich. Der negative buccale Korridor musste erweitert werden, so dass eine No Prep Versorgung das Mittel der Wahl darstellte. Die Versorgung erfolgte mit 2 Vollkeramikkrone (Feldspatkeramik, geschichtet) auf 11, 21 sowie No Prep Veneers (ebenfalls geschichtete Feldspatkeramik) auf 12 bis 15 sowie 22 bis 25. Die Abbildungen 9 bis 11 zeigen das Ergebnis nach Eingliederung der Versorgung. Die Erwartung der Patientin konnte deutlich übertroffen werden.

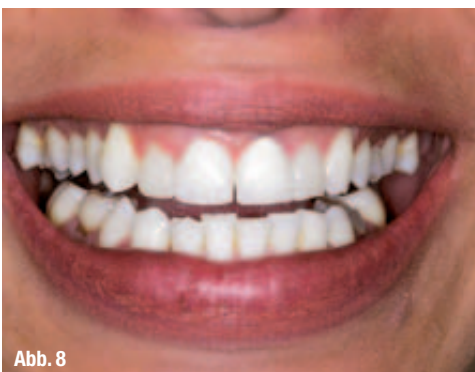

Abb. 8

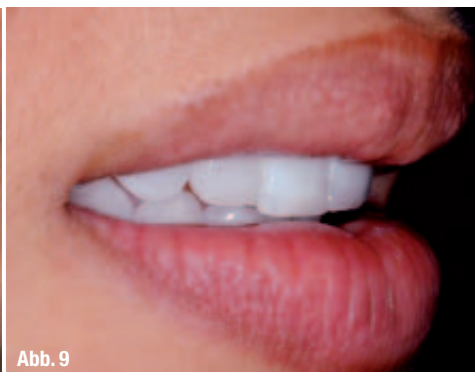

Abb. 9

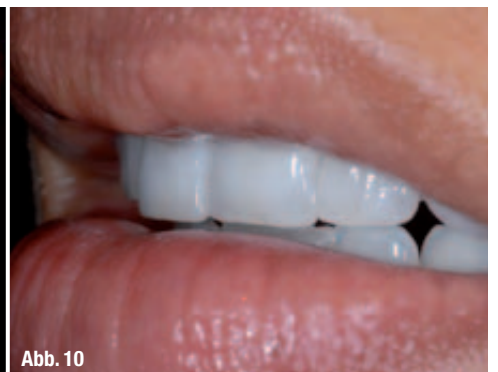

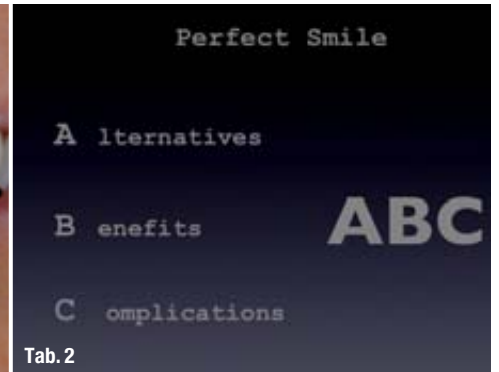
Abb. 10

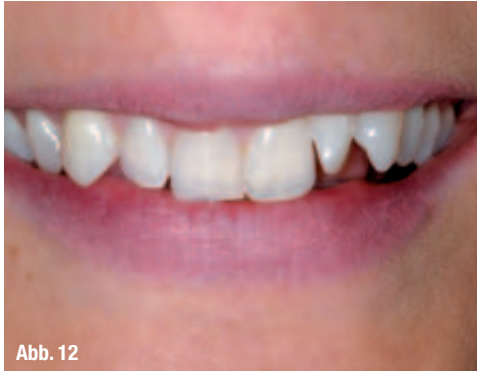

Abb. 12

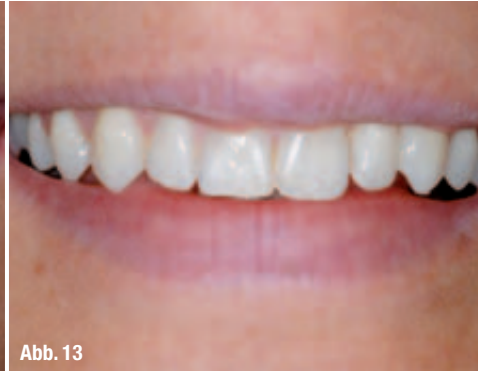

Abb. 13



Tab. 2

_Fallbeispiel 4

Die Abbildungen 12 zeigt die Ausgangssituation einer 36-jährigen Patientin vor Beginn der Behandlung. Ohne kieferorthopädische Vorbehandlung wäre nicht nur eine aggressive Präparation erforderlich, es könnte auch kein optimales ästhetisches Endergebnis erzielt werden, da der horizontale Zahnfleischverlauf gekantet ist. Abbildung 13 zeigt die Patientin nach Abschluss der 12-monatigen kieferorthopädischen Vorbehandlung. Die Kantung der Mittellinie konnte beseitigt werden, 22 und 23 wurden extrudiert, die Rotationen wurden ausgeglichen. Auch der negative buccale Korridor insbesondere der rechten Seite konnte korrigiert werden. Somit wurden die Voraussetzungen geschaffen, um eine No Prep Versorgung durchführen zu können.

_Patientenaufklärung

Gerade bei Veneerbehandlungen sollte eine grundsätzlich eine optimale Aufklärung im Vorfeld der Behandlung erfolgen. Dabei ist es wichtig, immer dem gleichen Schema zu folgen, damit grundsätzlich eine vollständige Aufklärung des Patienten erfolgt. Hier hat sich die „ABC“-Methode (Tabelle 2) als Mittel der Wahl bewährt. Der Patient wird über alle Behandlungsalternativen, Vorteile sowie Nachteile aufgeklärt. Wird diese Aufklärung dann noch konsequent dokumentiert sind spätere rechtliche Probleme bezüglich der Aufklärung ausgeschlossen. Wird jedoch eine konventionelle Veneerversorgung durchgeführt, obwohl eine No Prep Versorgung möglich gewesen wäre, und es treten post-operative Beschwerden auf, so ist bei fehlender Aufklärung der Fall auch bei zahnmedizinisch perfekter Ausführung juristisch verloren.

_No Prep versus konventionell

Bedenken, No Prep Veneers wären bezüglich Randa-daption, Diskoloration, Farbstabilität oder gingivaler Gesundheit konventionellen Veneers unterlegen oder wiesen ein höheres Frakturrisiko auf, konnten durch verschiedene Studien (Tabelle 3, Lumineers by

Cerinate) widerlegt werden. Auch stellten Sorensen, Kang und Avera (University of California, Los Angeles) fest, das „das Cerinate/ Ultra-Bond Team von den getesteten Systemen das einzige mit 100 % Retention ist, das nicht aufgrund von Polymerisierungsschrumpfung bricht oder reißt.“

_Fazit

No Prep Veneers stellen eine wichtige Alternative zu konventionelle Veneertechniken dar. Werden geeignete Vorbehandlungen durchgeführt kann die Mehrzahl der Veneerbehandlungen ohne Präparation durchgeführt werden. Die dadurch mögliche Schonung gesunder Zahnstrukturen stellt einen immensen Vorteil gegenüber konventionellen Techniken dar und macht den Patienten die Entscheidung für die geplante Versorgung wesentlich leichter. No Prep Versorgungen haben durch die Integration kieferorthopädischer Vorbehandlungen deutlich an Bedeutung gewonnen und stellen eine wesentliche Erweiterung des Therapiespektrums dar.

_Kontakt **cosmetic**
dentistry



Dr. Jürgen Wahlmann
Oldenburgerstr. 13
26188 Edewecht
Tel.: 04405 / 4050
Fax: 04405 / 5538
E-Mail:
drwahlmann@gmx.de
www.drwahlmann.de

Studien-dauer	Anzahl Verblendungen	Bonding Erfolg (%)	Rand-Adaptation	Rand-Diskoloration	Farb-Stabilität	Gingiva-Gesundheit
20 Jahre ²	167	100	Gut bis exzellent	Minimal bis keine	Exzellent	Exzellent
14 Jahre ³	60	100	Gut bis exzellent	Minimal bis keine	Exzellent	Exzellent
4 Jahre ⁴	60	100	Gut bis exzellent	Minimal bis keine	Exzellent	Exzellent
3 Jahre ⁵	165	100	Gut bis exzellent	Minimal bis keine	Exzellent	Exzellent
1 Jahr ⁶	72	100	Gut bis exzellent	Minimal bis keine	Exzellent	Exzellent

Dr. Sebastian G. Ciancio
Biological Therapies in Dentistry
Volume 21, Supplement 2

Tab. 3